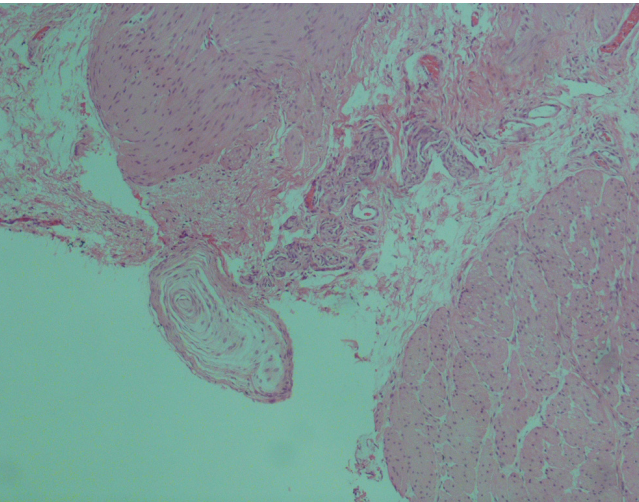
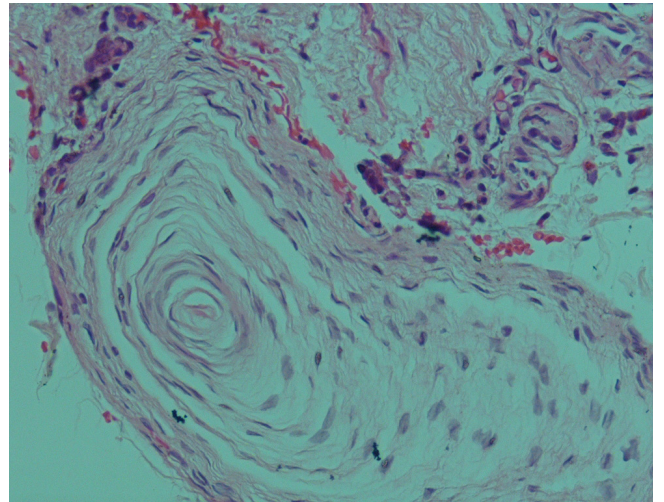


Dört aylık erkek bebeğin doğduğundan beri huzursuzluk yakınması, sürekli kabız olduğu ve dışkısının 3-4 günde bir ve çoğu zaman fitil yardımıyla yaptığı öğrenildi. Ayakta karın grafisinde dilate barsak ansları gözlemlendi. Rektumdan alınan tam kat biyopside submukozal ve intermuskuler pleksusda hipertrofik sinir liflerinin izlendiği, ganglion hücrelerinin gözlenmediği dikkati çekti ve rektum biyopsisi aganglionik olarak değerlendirildi. Hipertrofik sinir liflerinin arasında konsantrik lameller ile karakterize hiperplastik pacinian korpüskülü izlendi (Resim 1-2).



Resim 1. İntermuskuler pleksusda hipertrofik sinir liflerinin yanında hiperplastik pacinian korpüskülü (H&E, X100)



Resim 2. Hiperplastik pacinian korpüskülü (H&E, X200)

How to cite this article:

Karakuş E. Hyperplastic Pacinian Corpuscle in a Hirschsprung's Patient. J Clin Anal Med 2015; DOI: 10.4328/JCAM.1932